

Sjuk leppefisk

-en oversikt over laboratoriediagnoser



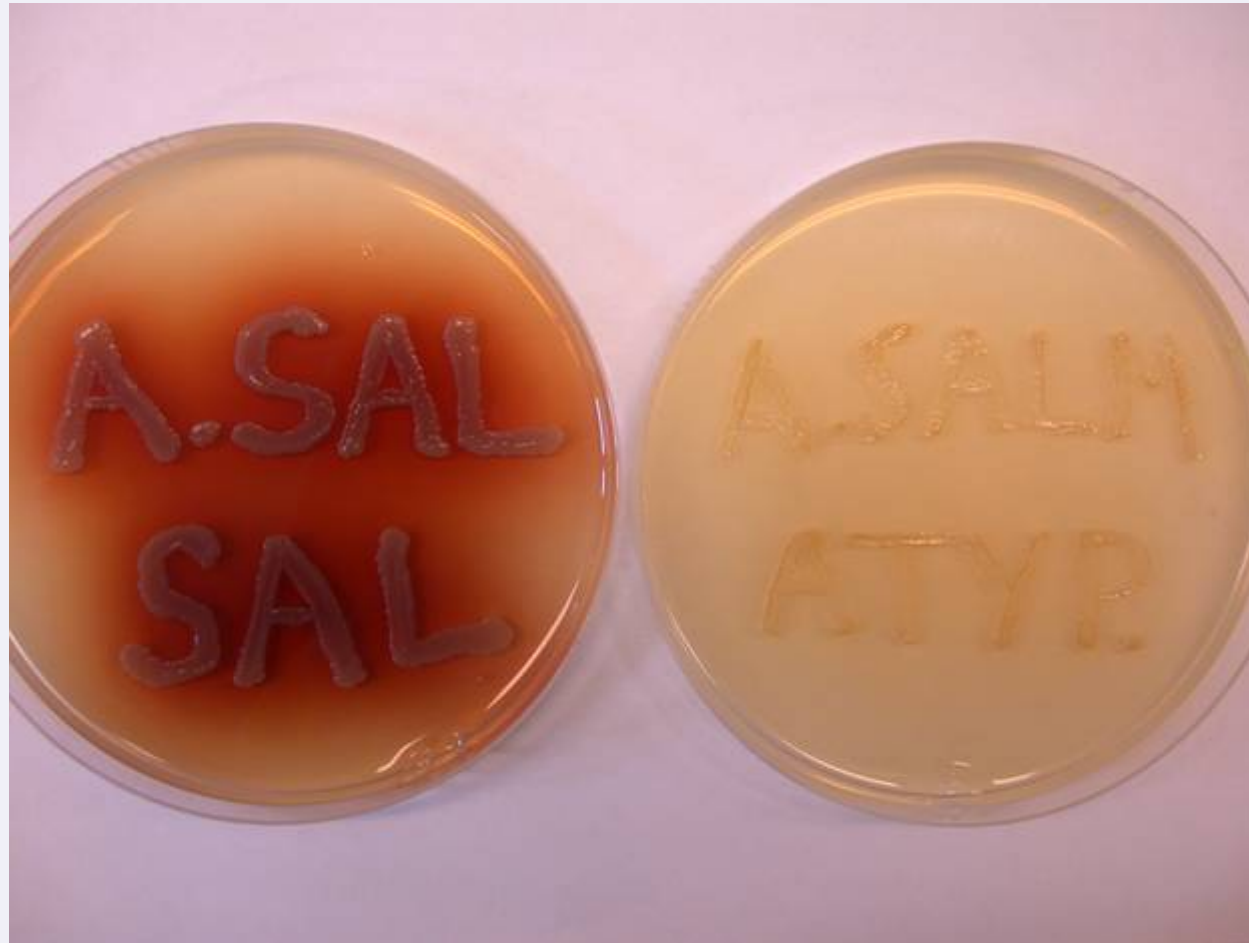Veterinærinstituttet
National Veterinary Institute

Sjukdoms diagnostikk

- Sjukehistorie
- Obduksjon
- Prøvetaging:
 - Bakterie og sopp dyrkning
 - Vevsprøver til gransking i lysmikroskop for patologiske forandringer (histopatologi)
 - Vevsprøver for å undersøke for virus (RNA later, dyrkning)
- Videre arbeid:
 - Karakterisering og identifisering av agens
 - Vevsprøver for påvisning av agens i vevsnitt (immunhistokjemi)
- Diagnose



Atypisk *Aeromonas salmonicida*



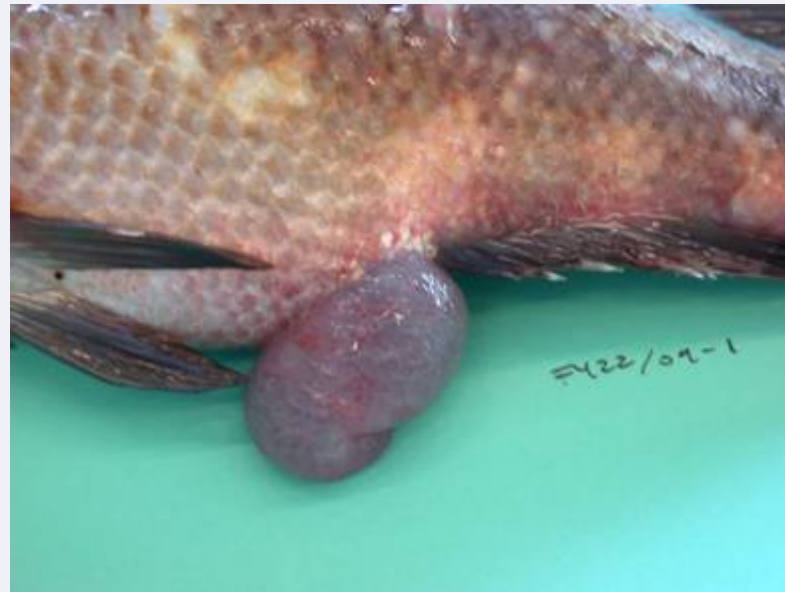Sak 1

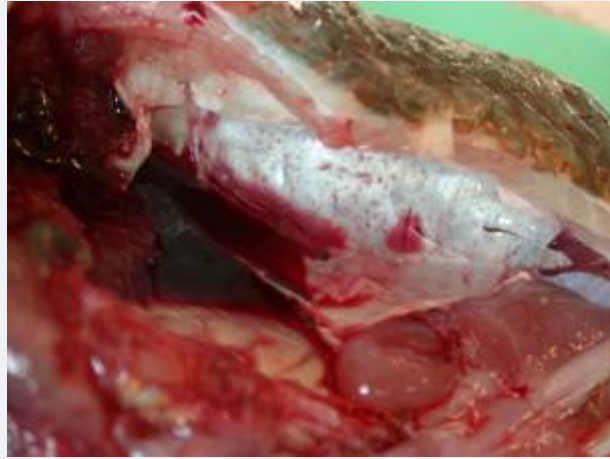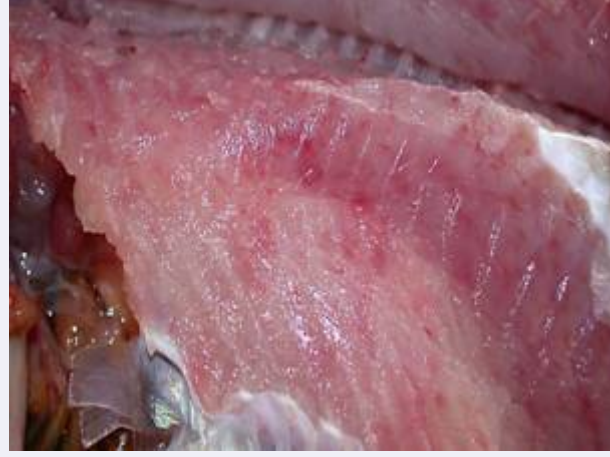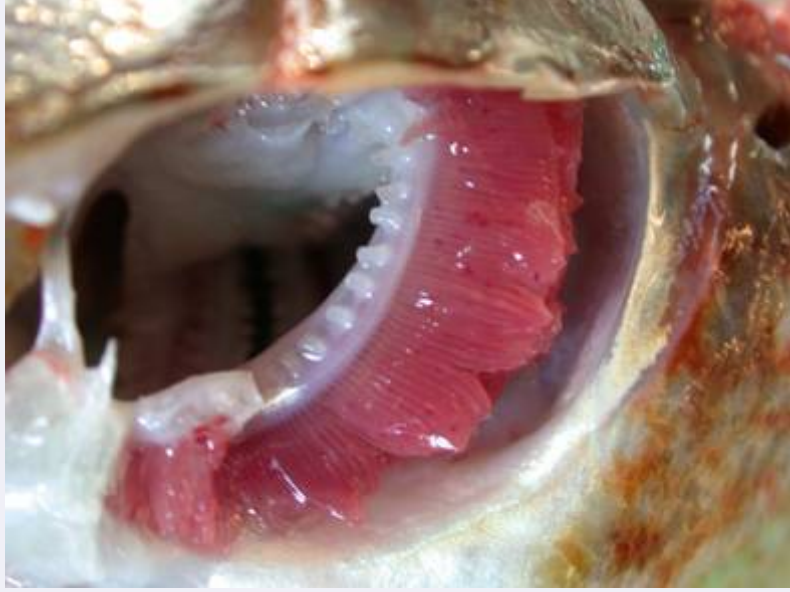- Bergylt: 400 -500g
- Sårproblemer
- Blødninger i svømmeblære, muskulatur, gjelle
- Hvite prikker på hjerte, lever, milt og nyre

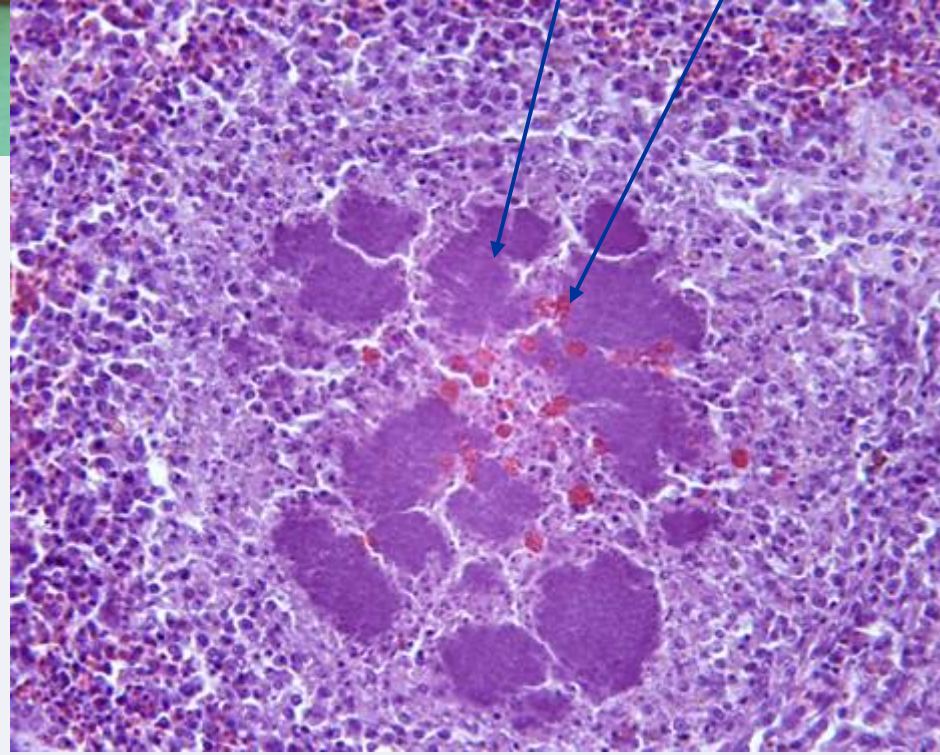
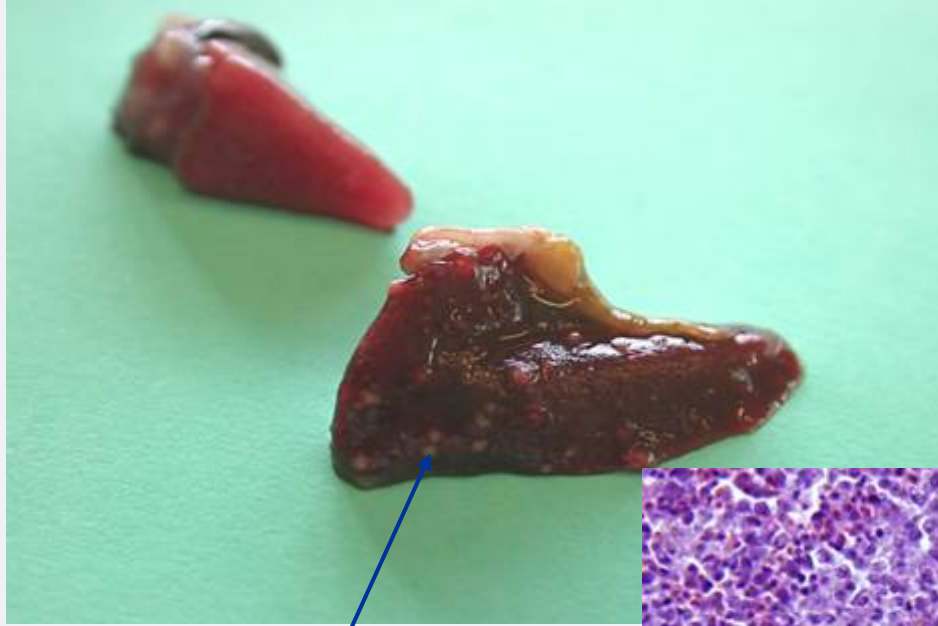- Slim (ikke for) i mage
- Endetarms prolaps (1 fisk)



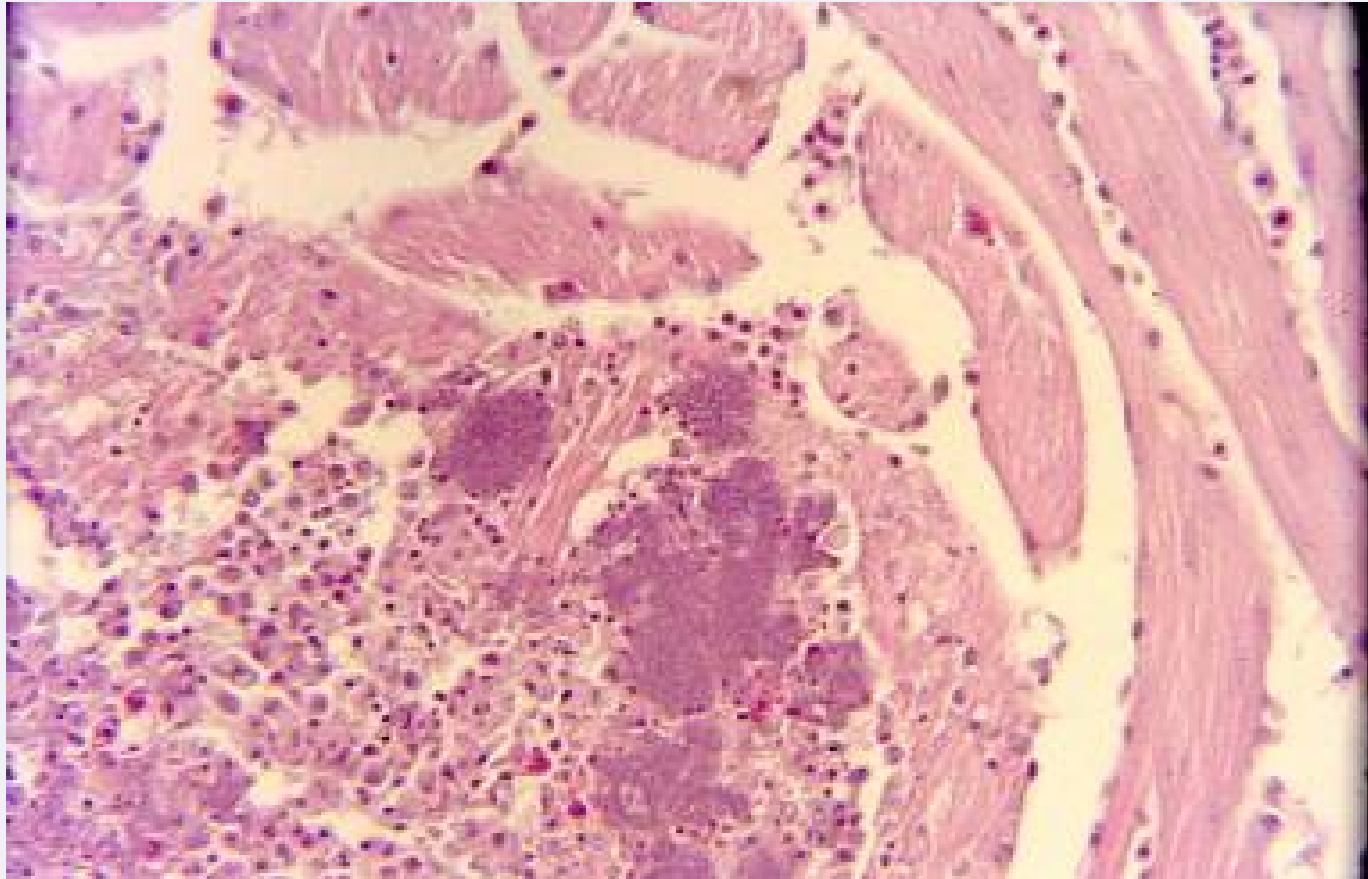
Sak 1







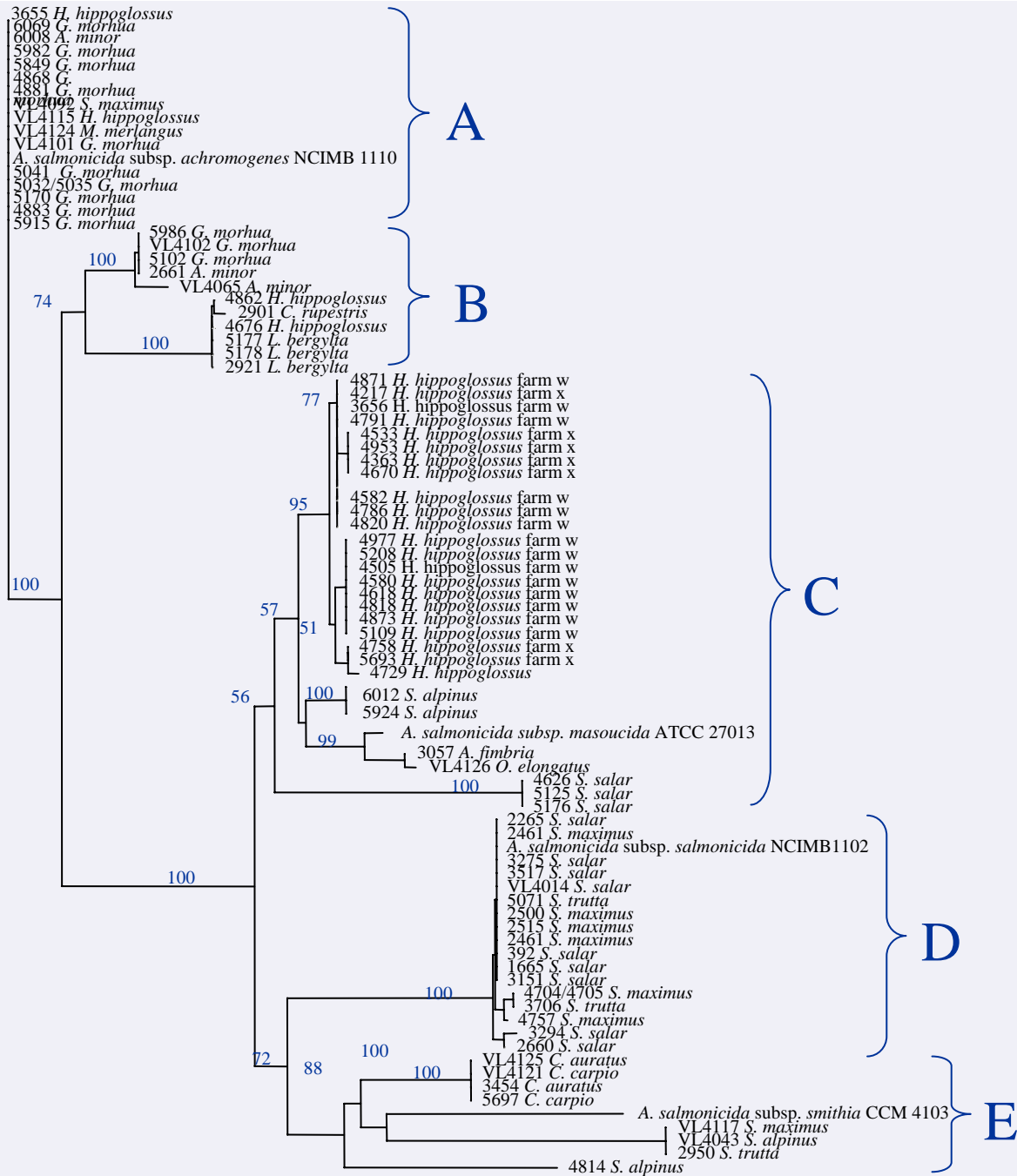
Atypisk *Aeromonas salmonicida* i hjertet



atypisk Aeromonas på leppefisk

- Bildet i dag som i 1990-1992 (Anne Mette Kirkemo/UIB)
- Leppefisk som ble utsatt for stress utviklet sjukdom (merdsetting)
- Vertspesifikk?
- Stammer fra Bergnebb ga ikke sjukdom hos laks
- Arter fra andre leppefisk (Grasgylt, Grønngylt, Berggylt) ikke undersøkt

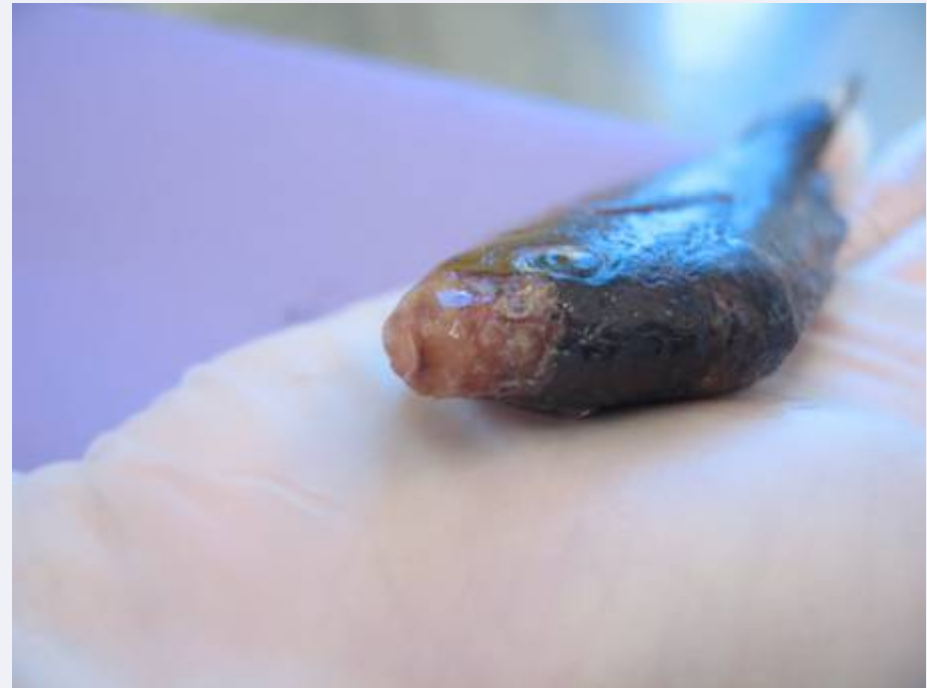

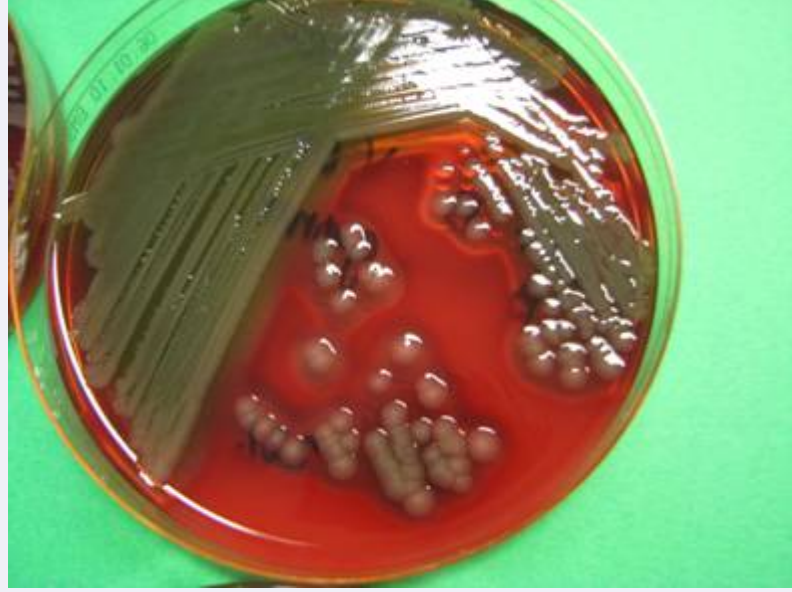

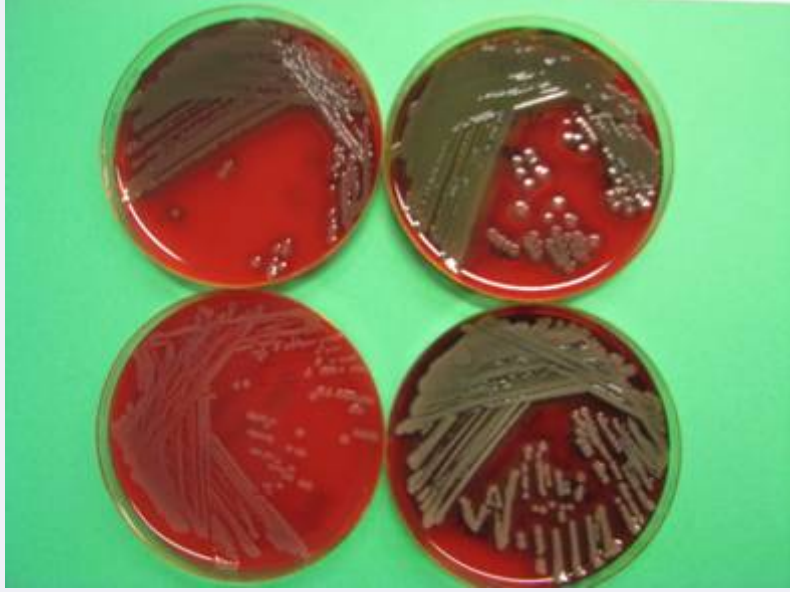
— 0.005 substitutions/site

Sak 2

- Ca:30 g: Grønngylt og bergnebb
- Sjøsett, deretter i kar på land
- Forøket dødelighet
- Svimere
- Snutesår
- Blødninger lever
- Diagnose:
 - Sår
 - Sepsis
 - *Vibrio* sp. sår/nyre





Vibrio sp. på leppefisk

- Bildet i dag som i 1990-92 (Anne Mette Kirkemo/UIB)
- Sårutvikling og bakteriespredning



Sak 3

- Yngel ca 30 mm: Bergylt
- Forøket dødelighet
- Avmagring
- Kjeveproblem?
- Diagnose:
 - Sparsom blandingsflora med *Vibrio splendidus* lignende



Takk til

- Anne Berit Olsen (VI Bergen)
- Anne Mette Kirkemo (VI Oslo)
- Duncan Colquhoun (VI Oslo)

